Lane Medical Library

Beiträge
zur
Casuistik seltener Lipome.

Inaugural-Dissertation
zur
Erlangung der Doctorwürde
in der
Medicin, Chirurgie und Geburtshülfe
welche
nebst beigefügten Thesen
mit Zustimmung der Hohen Medicinischen Fakultät
der Königl. Universität zu Greifswald
am
Sonnabend, den 10. August 1889
Mittags 12 Uhr
öffentlich vertheidigen wird

Albert Ehm
aus Ostpreussen.

Opponenten:

Herr Drd. Walther Haupt.
Herr Drd. Otto Heinze.

Greifswald.
Druck von Julius Abel.
1889.

Digitized by the Internet Archive
in 2026

https://archive.org/details/IA40153715_0179

Seinem lieben Freunde

dem

Herrn Mühlenbesitzer Gustav Dost

in Seeburg, Ostpreussen

in Dankbarkeit und Freundschaft

gewidmet

vom

Verfasser.

Im Laufe des Studienjahres 1888/89 wurden in der hiesigen chirurgischen Klinik 3 Fälle von Lipomen vorgestellt, die wegen ihres seltenen Vorkommens an den betreffenden Körperstellen veröffentlicht zu werden verdienen.

I. Fall. Lipom am Halse.

A. G., der 47jährige Schneider aus Damsdorf bei Butow will stets gesund gewesen sein. Vor 10 Jahren bemerkte Patient unterhalb des linken Ohres eine Geschwulst, welche schmerzlos war und im Laufe der Jahre zu ihrer jetzigen Grösse heranwuchs. Als Ursache für die Entstehung dieser Geschwulst weiss Patient nichts anzugeben. Seine Eltern und Geschwister sind von Geschwülsten frei. Da der Tumor ihm mannigfache Beschwerden verursachte, liess er sich am 7. XI. 88 in die hiesige chirurgische Klinik aufnehmen.

Status praesens: Kräftig gebauter muskulöser Mann mit sehr geringem Panniculus adiposus. An der linken Seite des Halses besteht vom Unterkieferrand beginnend eine mächtige Hervorwölbung, die

sich bis in die Supraclaviculargrube erstreckt. Nach hinten reicht die Anschwellung bis zur Mitte des Nackens, nach vorn bis zur Mitte des Halses, so dass dieselbe durch eine von der Ohrgegend nach der Clavicula gefällte Senkrechte nahezu in zwei gleiche Hälften getheilt wird. Bei der Palpation fühlt man einen weichelastischen, an einigen Stellen deutlich fluctuirenden Tumor, der in der Tiefe breit mit der Halsmuskulatur verwachsen erscheint. Vorn lässt sich derselbe vom Schildknorpel deutlich abgrenzen. Die obere Grenze zieht am Unterkieferrand entlang zum Proc. mastoideus, die hintere Grenze entspricht ungefähr dem Musc. rhomboideus, die untere Grenze in der fossa supraclavicularis lässt sich nicht deutlich abtasten.

Der Musculus sterno-cleido-mastoideus ebenso der Musc. omohyoideus ziehen über die Geschwulst hinweg. Bei Schluckbewegung erfolgt eine Verschiebung der Geschwulst nach hinten und oben. Der Puls der Carotis ist auf der Seite nicht wahrzunehmen. Die Haut über dem Tumor ist leicht verschieblich, lässt sich in Falten abheben und zeigt sonst keine Veränderung. Da die Geschwulst eine deutliche Lappung nicht zeigte, wohl aber eine deutliche Fluktuation, so schwankte die Diagnose anfangs zwischen Lipom, Hydrocele colli und Ecchinococcus, bis eine vorgenommene Probepunktion die Diagnose auf Lipom sicher stellte.

Am 10. 11. 88 Op. in Narkose. Ein Längsschnitt

über die Höhe der Geschwulst legte den von einer bindegewebigen Kapsel umschlossenen Tumor bloss. Nach Einschneiden der Kapsel gelingt es leicht, die Geschwulst von unten nach oben stumpf loszulösen und zu exstirpiren. Der Musc. omohyoideus und sternocleido-mast., welche über sie hinwegziehen, werden geschont. Nach der Exstirpation Jodoformgazetampon. F. V.

Am 12. 11. Secundärnaht, Einlegung eines Drains nach der im untersten Theil der Wunde entstandenen Tasche, deren Grund von der Gefässscheide gebildet wird. Der Heilverlauf ist ein normaler. Pat. wird am 23. 11. entlassen.

Der exstirpirte Tumor zeigte auf dem Durchschnitte das Bild eines weichen, wenig gelappten Lipoms von weiss-gelblicher Farbe, in welchem geringe Bindegewebszüge aufzufinden waren.

In der Literatur finde ich nur wenige Fälle von solitären Lipomen am Halse erwähnt. Ich erwähne hier die zwei Fälle vom Thomas Curling (Med. chir. Transact. Vol. XXXIII, pag. 303, 1850). Der erste Fall betrifft einen zehnjährigen weiblichen Cretin, bei dem sich zu beiden Seiten des Halses ausserhalb vom Musc. sternocleido-mastoideus Lipome befanden, die, wie es sich bei der Section herausstellte, nach abwärts hinter die Clavicula sich senkten, die Achseln ausfüllten über die Infraspinalmuskeln und den untersten Winkel der Scapula hinzogen und nicht eingekapselt waren. Diese Geschwülste waren intrauterin entstanden.

Der zweite Fall betrifft ein 6monatliches Kind, welches ebenfalls mit Idiotismus behaftet war und ganz analoge Verhältnisse zeigte.

In beiden Fällen fehlte die Schilddrüse. Ein dritter Fall ist der von Carl Vogt in seiner Inauguraldissertation beschriebene. (Berlin 1876, S. 22.) Hier handelt es sich um ein Lipom, welches von der Gefässscheide der Vena jugularis communis ausging, dessen Bestehen schon bei der Geburt constatirt war und welches eine ganz excessive Grösse erreicht hatte, als der Knabe erst $^3/_4$ Jahre alt war.

Die von Prof. Madelung in Langenbeck's Archiv für Chirurgie XXXVII, pag. 109 beschriebenen Fälle von diffuser Lipombildung am Halse, welche er unter dem Namen „Fetthals" gewissermassen als Krankheit sui generis betrachtet, scheinen mir als Analoga hier nicht am Platze zu sein, weshalb ich sie übergehe.

II. Fall. Lipom am Handrücken.

Der zweite Fall von Lipombildung, der in hiesiger Klinik zur Beobachtung kam, betrifft das 60jährige Dienstmädchen J. P. aus Hinrichshagen bei Greifswald. Vor circa 40 Jahren entstand auf dem linken Handrücken eine kleine Geschwulst, — nach der Angabe der Patientin waren Schröpfköpfe die Ursache — die Anfangs wallnussgross, heute den Handrücken in seiner ganzen Ausdehnung bedeckt. Seit mehreren Jahren ist ein Stillstand im Wachsthum der Geschwulst eingetreten. Die nachstehende Abbildung giebt uns

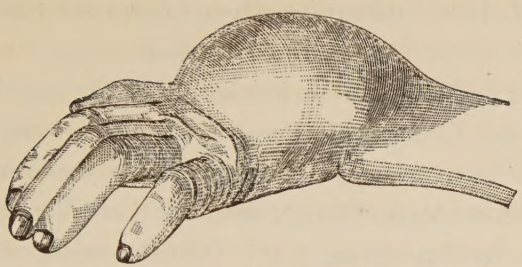

ein so getreues Bild von den Verhältnissen des Falles, dass sie mich einer genauen Beschreibung desselben überhebt. Die Diagnose eines Lipom's war nicht schwierig, da die Geschwulst alle Charakteristika eines Lipom's aufwiess. Der Tumor war gross gelappt und fühlte sich etwas körnig an. Die Haut darüber war livide verfärbt, verdünnt, verschieblich, nicht im Zustande grosser Spannung, so dass man sie ein wenig in Falten abheben konnte. Der Tumor selbst gehört dem Unterhautfettgewebe an. Die Funktion der Strecksehnen, welche man an den Seiten des Tumors zum Theil palpiren kann; ist unbehindert. Cubital- und Axillardrüsen sind nicht geschwollen. Patientin ist von Lipomen an anderen Körperstellen frei. ebenso sind ihre Eltern und Geschwister nie mit Geschwülsten behaftet gewesen. Die Patientin, welche wegen einer Contusio articul. cubiti dextri die Hülfe der chirurgischen Klinik nachgesucht hatte, verweigerte die Exstirpation des Lipom's.

Die einschlägige Literatur weist keinen analogen Fall nach.

III. Fall. Retromammäres Lipom bei einem 14jährigen Knaben.

Max W. Der 14jährige Schüler aus Wittenhagen bei Greifswald, der sich sonst gesund fühlte, hat seit dem ersten Lebensjahre eine Geschwulst in der linken Mammillargegend, die, als sie bemerkt wurde, haselnussgross war. Dieselbe wuchs langsam und stetig ohne Schmerzen bis zur heutigen Grösse.

Status praesens. Mittelgrosser, schwächlicher Knabe, mit geringer Muskulatur und geringem Panniculus adiposus. Ueber der linken Brustwarze eine über mannesfaustgrosse, halbkugelige, weiche Geschwulst von deutlich lappigem Bau, über der Unterlage, auch bei gespanntem Pectoralis major, leicht verschieblich. Die Haut darüber leicht verschiebbar, in Falten abhebbar mit einigen erweiterten blau durchschimmernden Venen, sonst unverändert. Der Umfang der Geschwülst an der Basis 37 cm, Länge 15 cm, Breite 13 cm. In beiden Achselhöhlen mehrere erbsengrosse, schmerzlose Lymphdrüsen fühlbar. Am übrigen Körper keine Geschwülste. Die linke Mamma dieses Knaben bot so das Bild einer der Pubertätsentwicklung völlig entsprechenden weiblichen Mamma dar, so dass auf den ersten Blick es scheinen musste, als läge hier ein Fall vor, bei dem es sich um eine abnorme Entwicklung der männlichen Brustdrüse handelte, bei der durch Hypertrophie des drüsigen Organs es zur Ausprägung des weiblichen Typus gekommen wäre. Man hätte hieraus annehmen können, da die

Brustdrüse auch bei der Palpation durch Fühlbarkeit einzelner Lappen der normalen jungfräulichen Mamma glich, dass es sich hier um den seltenen Fall von einseitiger Gynäkomazie handele.

Operation in Narkose am 18. VII. Die Exstirpation des Tumors mittelst eines nach unten covexen Schnittes gelingt leicht. Naht. Heilung per primam intentionem. Der exstirpirte Tumor zeigte macro- und microscopisch das Bild eines weichen, grosslappigen Lipom's und keine Spur von Drüsengewebe.

Einen ganz analogen Fall von congenitalem retromammärem Lipom bei einem 3jährigen Knaben, welcher in der hiesigen chirurg. Klinik gleichfalls zur Beobachtung kam, theilt Dr. Loebker (Wiener med, Presse 1883, No. 42) mit. Der Knabe war mit scheinbar gleicher Entwicklung beider Brustdrüsen geboren, jedoch wenige Wochen nach der Geburt bemerkte die Mutter eine Vergrösserung der linken Brustdrüse, welche stetig zunahm, bis sie im 3. Lebensjahre die Grösse einer Mannesfaust erreichte. Die andere Brust war normal, dem Alter des Knaben entsprechend gestaltet. Am übrigen Körper fanden sich keine Anomalien vor, die auf einen weiblichen Typus hätten schliessen lassen. Der exstirpirte Tumor, welcher der Fascie des musc. pectoralis ziemlich locker anhaftete, zeigte auf dem Durchschnitte das Bild eines weichen ziemlich grosslappigen Lipoms. Auf der grössten Prominez der Mammilla hängt derselbe mit der Haut durch Binde-

gewebszüge etwas fester zusammen; eine Mamma nirgends nachzuweisen.

In den wenigen Fällen, welche als Lipome der weiblichen Brust beschrieben sind, bleibt immer noch zweifelhaft, ob dieselben thatsächlich in dem die Drüsenläppchen zusammenhaltenden Bindengewebe entstanden sind, oder sich hinter oder dicht neben der Drüse in lockerem Zellgewebe entwickelten und die Drüsensubstanz vor sich herschoben; in einzelnen Fällen ist dies sehr bestimmt so angegeben. Billroth (die Krankheiten der weiblichen Brustdrüse in Billroth-Lücke's „Deutsche Chirurgie" Lief. 41 Stuttgart 1880) beschreibt einige Retromammärlipome bei Frauen, wo die Geschwulst sich im lockeren Zellgewebe hinter der Mamma über der Fascie des Musc. pectoralis entwickelt hatte.

Der erste Fall (Hegetschweiler Inauguraldissertation Zürich 1865) betrifft eine 34jährige Frau Agathe St., bei der innerhalb 6 Jahren die rechte Brust zu colossaler Grösse heranwuchs. „Die ziemlich dunkelgefärbte Brustwarze mit Warzenhof liegt so ziemlich am tiefsten Punkte der colossal vergrösserten Brust welche sich grosslappig, höckerig, theils weich-, theils fest-elastisch anfühlt. Die Länge der Gesshwulst ist vom oberen Ansatz bis zur Warze 43 cm. Die Haut über der Geschwulst ist von erweiterten durchschimmernden Venen durchzogen, verdünnt, doch nicht mit dem Tumor verwachsen. Lymphdrüsen nicht geschwollen."

„Da nur eine diffuse Hypertrophie der Mamma oder ein Cystosarcom ähnliche Colossaltumoren liefern, so würde die Diagnose auf eins von beiden, oder eine Combination beider gestellt.

Operation am 16. Febr. 1865, welche in einer Ablatio mammae bestand," Es zeigte sich dabei, dass man es mit einem riesigen Lipom zu thun hatte, das die Brustdrüse ganz plattgedrückt vor sich hergeschoben hatte.

Einen ähnlichen Fall erwähnt Astley Cooper (Chirurg. Vorles. B. I. pag. 372). Das Lipom in diesem Falle wog 14 Pfund 14 Loth „und die Brust lag vor ihm". Velpcan beschreibt einen Fall von Lipom hinter der rechten Brust bei einer Frau von zarter Constitution, (Alter nicht angegeben), welches im Zeitraum von $3^1/_2$ Jahren entstanden. Dasselbe war kugelrund von 50 cm Umfang. Wenn die Kranke stand, reichte dasselbe bis zur crista ossis ilei und wog $4^1/_2$ Pfund. Die Brustwarze lag nach unten und aussen vom Tumor und hatte keine Verbindung mit demselben. „Obgleich es anfangs hiess, der Tumor sei aus Fettgewebe und hypertrophischer Drüsensubstanz gemischt gewesen, so war doch microscopisch kein Drüsengewebe nachweissbar."

Sonstige Analogicen von retromammären Lipomen sind schwer nachzuweisen. So mannigfach man auch in der Literatur Fälle von Fettgeschwülsten der Mamma mitgetheilt findet, so handelt es sich dabei wohl ausnahmslos nicht um abgegrenzte oder gar ab-

gekapselte Lipome, sondern um mehr oder weniger begrenzte lipomatöse Degenerationen und Geschwulstbildungen der Haut und des Unterhautbindegewebes, sogenannte Fetthautgeschwülste, die einerseits in ihrer Entwicklung mehr den Character elepantiasisartiger Processe bieten, andererseits in ihrem histologischen Verhalten mehr zu den Angiomen gehören und als Angioma lipomatodes aufzufassen sind. Hierher gehören die Fälle von Gorham (London med. Gaz. Vol. XXVI. pag. 659), Gorringe (Prov. Journal III. 18. 1846). In beiden Fällen war nach Verletzung des Rückenmarks mit Atrophie der Hoden eine Vergrösserung der männlichen Brustdrüse eingetreten.

Ebenso theilt Petrequin (Gaz. med. Paris 1837 Nr. 42) einen Fall mit von Hypertrophie der Brustdrüsen bei einem Manne von 45 Jahren, von kräftigem durchaus männlichen Körperbau, „welcher Brüste hatte, die wie Kürbisse herunterhingen". Dieselben wurden abgetragen und erwiesen sich microscopisch als Zellgewebswucherungen.

Ebenso gehören hierher die Fälle von Schmetzker (Württemb. Correspondenzblatt B. VI Nr. 33), wo die Brustdrüse vollständig die Ausbildung einer weiblichen Drüse zeigte mit grösserem Warzenhof und vorstehender Warze, ebenso der Fall von Knaffl-Oesterreich (med. Jahrb. B. XIX S. 3) wo neben einer vollständig entwickelten weiblichen Mamma auch am übrigen Körper der weibliche Typus vorherrschend war.

So einfach sich die Fettgeschwülste sowohl in ihrem klinischen, als auch histologischen Verhalten darstellen, so hat doch die wissenschaftliche Forschung das Dunkel, das auch auf diesem Gebiete der Onkologie herrscht, noch nicht erhellen können,

Was die Localisation der Lipome anbetrifft, so finden sich diese Geschwülste nach Virchow (Onkologie I. 347) hauptsächlich an solchen Stellen, wo das Fett am lockersten ist, namentlich, wo die Haut sehr schlaff ist, z. B. an dem Umfange der Achsel, Schulter, Gesäss und Oberschenkeln. „Je straffer die Haut, desto mehr hindert ihr Druck die Entwickelung des Lipoms." Daraus erklärt sich nach demselben Autor die ausserordentliche Seltenheit des Vorkommens der Fettgeschwülste an der Hohlhand, Fusssohle und Kopfschwarte.

Nach der Cohnheim'schen Theorie (Cohnheim, Vorles. über Pathologie 1877) ist jede Geschwulst, also auch das Lipom, ein Fehler der embryonalen Anlage, „in der die eigentliche Ursache der späteren Geschwulstbildung zu suchen sei". Dr. Grosch, der leider zu früh verstorbene Assistent der Dorpater chirurgischen Klinik, hat in der Deutschen Zeitschrift für Chirurgie, 1887, Band 26, ein Manuscript veröffentlicht, worin der Verfasser bei Untersuchung der Lipome zu ganz neuen und bemerkenswerthen Gesichtspunkten gelangt, welche diese scheinbar so einfachen Geschwülste in ganz anderem Lichte erscheinen lassen. Als den Hauptgesichtspunkt der

Grosch'schen Untersuchungen kann man die „örtliche Disposition“ bezeichnen, welche hier viel naturgemässer entwickelt wird, als in der Cohnheim'schen Lehre, welche für jede Geschwulst hypothetische und durchaus mystische Keime annimmt, die noch Niemand gesehen hat, eine praeformirte embryonale Anlage. Grosch zeigt, wie es von bestimmten anatomischen Einrichtungen und Structurverhältnissen abhängt, warum bestimmte Geschwülste an bestimmten Gegenden des Körpers zur Entwicklung gelangen.

„Die ausgesprochene Gesetzmässigkeit der Lokalisation, die den Lipomen eigen ist, findet in der Theorie der „verirrten embryonalen Geschwulstkeime“ Cohnheims keine befriedigende Aufklärung, da ja der Begriff des Verirrtseins jede Regelmässigkeit und Planmässigkeit geradezu ausschliesst. Das Typische in der Verbreitung dieser Geschwülste tritt unserem Verständnisse schon viel näher, wenn wir diese Erscheinungen auf ganz bestimmte, gesetzmässig geregelte Vorgänge im Organismus zurückführen können, in deren Störungen dann sowohl die Ursachen des pathologischen Prozesses, als auch zugleich die Bedingungen seines gesetzmässigen Auftretens zu suchen wären.“ Ueber die schon früher bekannte Vorliebe der Lipome für gewisse Körpergegenden hat Verfasser neue sorgfältige Zusammenstellungen gemacht, dieselben durch schematische Zeichnungen erläutert und kommt nun zu folgenden Schlüssen: „Die Localisation der Lipome befindet sich in einem ganz be-

stimmten Abhängigkeitsverhältnis von der in das Gewebe der Haut eingebetteten drüsigen Organe, der Talg- und Schweissdrüsen, und zwar wird die Localisation der Lipome bestimmt nach dem relativen Drüsengehalt der verschiedenen Hautgebiete, indem die Disposition zur Geschwulstbildung in einem umgekehrten Verhältnisse zum Drüsenreichthum steht."

Die Menge der Talgdrüsen, welche Attribute des Haarbalges sind, wird man nach der Art und Stärke der Behaarung schätzen.

Die Schweissdrüsen, welche nach Meissners Ansicht, die in letzter Zeit lebhaft von Unna unterstützt wird, hauptsächlich Fett absondern, sind vorzugsweise auf die Hohlhand, Fusssohle, die Streckseiten der Extremitäten, die Gelenkbeugen, das Gesicht, mehr auf Brust und Bauch, als auf dem Rücken und Schultern vertheilt.

Demgemäss unterschied er:

1. Drüsenreiche Gewebe: Kopf, untere Abschnitte der Extremitäten, namentlich Hohlhand und Fusssohle, Gelenkbeugen, Mons Veneris, Perineum, Afterspalte.

2. Drüsenarme Gewebe: Rücken, Schulter, obere Abschnitte der Extremitäten, besonders Oberarm.

Daraus geht hervor, dass der relative Drüsenreichthum der Haut von der Peripherie nach dem Rumpfe zu abnimmt. „Da nun die Talg- und Schweissdrüsen neben den Zerfallsprodukten des Stoffwechsels auch noch Fette und deren Derivate hervorbringen, so ist die Drüsensecretion für die An-

ordnung des gesammten Fettpolsters von Wichtigkeit. Wenn dasselbe bei Fettleibigkeit anschwillt, so wird jedenfalls seine Massenzunahme an denjenigen drüsenarmen Stellen am stärksten sein, wo weniger Fett auf dem Wege der Secretion auf die Oberfläche der Haut abgeführt wird, als an den drüsenreichen Partien, die einen grösseren Bruchtheil der mit dem Blute zugeführten Fette für sich beanspruchen. Dieser Voraussetzung entspricht in der That das Fettpolster bei Fettsüchtigen" und die Statistik bestätigt das häufige Vorkommen der Lipome an diesen Stellen des Körpers.

Es ist somit die in den meisten Lehrbüchern angegebene Ansicht, dass die Lipome hauptsächlich da vorkommen, wo reichliches Fettlager physiologisch praeformirt ist, nicht richtig. Der statistische Befund beweist, dass in der Axilla, Nates, Bauchwand, Oberschenkel, Corpus adiposum malae sehr selten Lipome vorkommen gegenüber den weniger fettreichen Gegenden des Rückens und Halses.

Noch einige Bemerkungen zur Aetiologie der Lipome.

Lipome kommen selten angeboren vor. Ob dieselben das Produkt einer Störung im foetalen Organismus oder traumatischer Natur sind, oder ob die hypothetischen „verirrten Gewebskeime" hier eine Rolle spielen, das entzieht sich jeglicher Forschung. Etwas Bestrickendes hat in diesen sehr seltenen Fällen von congenitalen Lipomen die Cohnheim'sche

Theorie, zumal dieselben in vielen Fällen mit anderen Entwickelungsanomalien, Dermoidcysten, cavernösen Angiomen, etc. complicirt sind.

Dass Lipome vererbungsfähig sind, wie überhaupt allgemeine Fettsucht erblich ist, ist in einzelnen Fällen unzweifelhaft constatirt. Ich erinnere hier an die Fälle von Murchison (Edinb. med. Journ. 1857), welcher von einer Familie berichtet, wo der Vater und zwei Töchter an nahezu entsprechenden Theilen der Arme Lipome hatten. Bei der einen Tochter war das eine Lipom im 16., bei der anderen im 20. Lebensjahre bemerkt worden.

In einem Falle von Athol Johnson (British med. Journ. 1857 VII. XII) (Cannstadt's Jahresbericht 1857 B. IV. S. 287) fand sich unter dem Bilde einer Spina bifida bei einem neugeborenen Kinde am Rücken ein Lipom, welches durch ein Loch im Kreuzbein bis auf die Dura mater reichte. Der Vater des Kindes hatte an derselben Stelle des Rückens ein Lipom gehabt.

Virchow nimmt für jede Lipombildung eine örtliche Ursache an; dieselbe kann sehr unerheblich sein und doch grosse Wirkungen erzeugen, wenn die Praedisposition (Diathese) sehr ausgebildet ist. Die Pradisposition kann angeboren, oder ererbt sein, in den meisten Fällen ist sie jedoch erworben, und zwar ist die Nahrung, und nicht nur eine sehr fettreiche Nahrung, sondern auch der Genuss des Bieres und Branntweins, nach Virchow, ist von grosser

Bedeutung für die Entstehung von Lipomen. Er erinnert (Onkologie I. 392) daran, dass nichts gewöhnlicher sei, als das bei Säufern die Appendices epiploicae in stattliche Lipome umgewandelt, und die Fettkapseln der Nieren zu stattlichen Geschwülsten angewachsen seien. Für die erworbene Prädisposition spricht nach Virchow auch der Umstand, dass Lipome im kindlichen Alter recht selten vorkommen, vielmehr recht eigentlich eine Geschwulst des mittleren und höheren Alters sind.

Grosch führt das Vorkommen von Lipomen im höhern Alter weniger auf den Einfluss der Nahrung, allein zurück, als vielmehr auf das gemächliche, ruhige Leben älterer Leute und die senile Retardation des Stoffwechsels. Der ruhigeren Lebensweise und der damit zugleich verbundenen stärkeren Fettentwicklung überhaupt, ist auch das häufigere Vorkommen der Lipome bei Frauen, als bei Männern, welches sich nach den statistischen Zusammenstellungen desselben Autors wie 2 : 1 stellt, zuzuschreiben.

Ein weiterer ätiologisches Moment, nach Cruveilhier sogar das Hauptmoment, bietet das Trauma. Die traumatische Aetiologie hat in der That etwas Bestechendes an sich. Denn Nichts entspricht dem Bedürfniss unseres Verstandes nach einem einfachen und durchsichtigen Causalverhältnisse in dem Grade, wie die Annahme, dass der Organismus auf einen Reiz, mag derselbe nun chemischer, thermischer oder mechanischer Natur sein, an der afficierten Stelle mit

dem Produkte einer lokalen Gewebsirritation in Form eines Neoplasma reagirt. Hat man doch auch für Carcinome und Sarcome ähnliche Verhältnisse angenommen, ich erinnere an den Schornsteinfegerkrebs am Scrotum, Lippenkrebs bei Rauchern, Hautkrebs der Paraffinarbeiter. Unzweifelhaft steht die traumatische Aetiologie der Lipome fest bei einzelnen Gewerben, z. B. Müllern, Lastträgern, Fleischern, Zimmerleuten, welche zur Lipombildung an denjenigen Stellen des Körpers sehr häufig disponiren, die einem fortwährendem Drucke ausgesetzt sind, z. B. Rücken und Schulter. Man kann in diesem Falle die Lipome ebenso eine Gewerbekrankheit nennen, wie man den accidentellen Schleimbeutel bei Kohlengrubenarbeitern am Ellenbogen (the miners elbow), die Bursitis praepatellaris der Hausmägde und den Exercierknochen der Soldaten eine Gewerbekrankheit genannt hat. Der Ansicht Cruveilhier's, der alle Lipome auf Trauma zurückführt, möchte ich entgegenhalten, dass diejenigen Körperstellen, welche am meisten zum Trauma disponieren, am wenigsten mit Lipomen behaftet sind.

Cohnheim steht der traumatischen Aetiologie ablehnend gegenüber, legt ihr höchstens die Bedeutung einer Gelegenheitsursache bei, die jedoch wiederum den „verirrten Keim“ treffen muss, um ein Lipom hervorzubringen, während Virchow im Trauma einen Reiz sieht, der zur Proliferation von Zellen und damit zur Geschwulst führen kann. Dem sei nun,

wie ihm wolle, die Frage, weshalb auf einen Reiz traumatischer Natur in dem einen Falle ein Lipom, in einem andern Falle eine andere Geschwulstart resultiert, diese Frage ist noch eine offene.

Schliesslich hat man versucht, die Enstehung von Lipomen auf Störungen in den nervösen Centralorganen zurückzuführen, besonders die symmetrischen Lipome. Aus der Literatur sind von Madelung zwei Fälle von circumscripten Lipomen, welche mit Neurosen der betreffenden Körperpartie complicirt waren, bekannt geworden. In dem einen Falle bestand nach einer Contusion des Armes heftige Neuralgie des Nervus axillaris, Tremor des Armes, gleichzeitig entwickelte sich an der Ansatzstelle des Musc. deltoides desselben Armes ein Lipom. Der zweite Fall betrifft ein 26jähriges Mädchen, bei welchem sich neben neurotrophischen Störungen an den Fingern der Hand Lipome entwickelten nach einer Quetschung, welche Patientin in ihrem vierten Lebensjahre erlitten hatte.

Hutchinson theilt einen Fall von diffuser Lipombildung am Halse mit, wo der Patient in einem an Geistesstörung grenzenden Grade erregbar war.

Nach Grosch hat man die Entstehung der solitären Lipome, besonders der symmetrischen auf neuropathischer Grundlage zu denken, gleichsam als Produkte einer Trophoneurose, deren Ursache wir in einer die Haut direct, oder die sekretorischen Leitungsbahnen resp. Centra treffenden Schädlichkeit zu suchen haben. Man könnte dagegen ein-

wenden, dass, wenn die Lipome eine Folge der Trophoneurose der Haut wären, auch die dieselben bedeckende Hautdecke die trophischen Störungen, wie Abschilferung der Epidermis, Trockenheit, Rissigkeit etc. zeigen müsste. Diesem Einwand gegenüber macht nun Grosch geltend, dass seine Hypothese ja keineswegs eine vollständige Unterdrückung der Hautsekretion zur Voraussetzung habe; „ja selbst eine ganz geringe Herabsetzung der Fettsekretion, welche die Salubrität der Haut noch nicht merklich zu alteriren vermag, würde hinreichen, um einen überschüssigen Vorrath an Fett im subcutanen Gewebe anzuhäufen. Erst im Verlaufe einer längeren Zeit, deren ja das Lipom zu seiner Entstehung bedarf, würde sich der Effekt der Sekretverminderung in dem Grade steigern, um die Form und den Umfang einer regelrechten Geschwulst anzunehmen. Eine totale Degeneration des Drüsenapparats würde dagegen eine überschüssige Fettanhäufung gänzlich ausschliessen, da mit dem Drüsenkörper das zugehörige Gefässsystem zugleich veröden, und dem betreffenden Hautbezirke überhaupt keine Fettbestandtheile mehr zugeführt werden würden".

Demgemäss handelt es sich bei der Entstehung sowohl der multiplen als auch der solitären Lipome nicht um die Effekte einer totalen Vernichtung der sekretorischen Centra, welche nach Marmé und Nawrotzki in der Medulla Oblongata gelegen sind, sondern nur um die Effekte einer partiellen Alteration

dieser Centra, welche durch die Vermittlung der nervösen Leitungsbahnen auf das entsprechende Hautgebiet übertragen werden, und dort durch Herabsetzung der Drüsensekretion der Haut zur Fettgeschwulstbildung führen.

Der Vollständigkeit wegen will ich es nicht unterlassen hier einer Beobachtung Hutchinsons zu gedenken. Derselbe fand, dass bei dem sogenannten Morbus Basedowii der Exophthalmus sehr oft dadurch bedingt ist, dass das Fettgewebe der Orbita hypertrophirt. Er knüpft daran die Bemerkung, ob nicht vielleicht manche Lipome am Halse, z. B. der sogenannte „Fetthals" und Morbus Basedowii in eine gemeinschaftliche „family-groupe" gehörten.

Das Angeführte wird beweisen, dass man auf dem Gebiete der Geschwulstätiologie speciell des Lipoms nach der einen oder anderen Richtung hin einen Schritt vorwärts gekommen ist, dass der wissenschaftlichen Forschung jedoch noch ein sehr weiter Weg bevorsteht, ehe es gelingen dürfte, das Dunkel, das noch auf diesem Gebiete der Onkologie liegt, aufzuklären.

Zum Schlusse erfülle ich die angenehme Pflicht, Herrn Professor Dr. Helferich, für die Ueberweisung des Themas und für seine freundliche Unterstützung bei Anfertigung meiner Arbeit meinen wärmsten Dank zu sagen.

Lebenslauf.

Ich, Albert Ehm, kath. Confession, wurde am 4. October 1858 als Sohn des Stadtkämmerers Carl Ehm und seiner Ehefrau Anna, geb. Bernsdorff, zu Wonneberg, Kreis Roessel in Ostpreussen, geboren. Meine Schulbildung erhielt ich in den Stadtschulen zu Heilsberg und Seeburg und auf dem Gymnasium zu Roessel, welches ich mit dem Zeugniss der Reife im Jahre 1876 verliess. Ich studierte Philosophie in Breslau und vom Jahre 1881 Medizin in Königsberg i. Pr. Im Jahre 1886 bezog ich die Universität Greifswald, woselbst ich im Februar 1887 das Tentamen physicum, das Tentamen medicum am 11. Juli 1889. das Examen rigorosum am 17. Juli 1889 bestand.

Während meiner Studienzeit hörte ich die Vorlesungen, Kliniken und Kurse folgender Herren Professoren und Dozenten.

In Königsberg.

Dr. Albrecht, Prof. Dr. Benecke, Prof. Dr. Caspary†, Dr. Landendorff, Prof. Dr. Lossen, Prof. Dr. Schwalbe, Prof. Dr. Pape, Prof. Dr. v. Wittich. Prof. Dr. Schoenborn.

In Greifswald.

Prof. Dr. Grawitz, Prof. Dr. Helferich, Prof. Dr. Loeffler, Dr. Loebker, Geh. Med.-Rath Prof. Dr. Mosler, Geh. Med.-Rath Prof. Dr. Pernice, Prof. Dr. v. Preuschen, Dr. Peiper, Prof. Dr. Rinne, Prof. Dr. Schirmer, Prof. Dr. Schulz, Prof. Dr. Strübing, Dr. Hoffmann.

Allen meinen hochverehrten Lehrern, besonders den Herren Prof. Dr. Helferich, Geh. Med.-Rath Prof. Dr. Mosler, Geh. Med.-Rath Prof. Dr. Pernice, in deren Kliniken als Volontär zu fungiren ich die Ehre hatte, meinen wärmsten Dank.

Thesen.

I.

Die Diagnose eines Lipoms ist unter Umständen sehr schwierig.

II.

Das Creolin verdient als Antisepticum in die Praxis eingeführt zu werden.

III.

Bei der Operation eines Dammrisses verdient die von Saenger mitgetheilte Operationsmethode die häufigste Anwendung.